

10-13  
ΟΚΤΩΒΡΙΟΥ 2024

ΘΕΣΣΑΛΟΝΙΚΗ  
Ξενοδοχείο Makedonia Palace

Συνέδριο Ανααισθησιολογίας  
και Εντατικής Ιατρικής



Εταιρεία Ανααισθησιολογίας  
και Εντατικής Ιατρικής  
Βορείου Ελλάδος

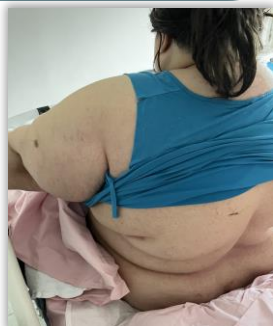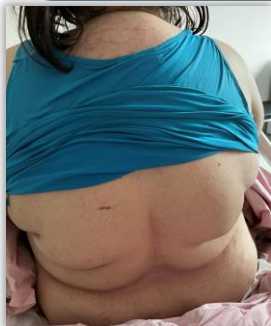# Σοβαρή παραμόρφωση βελόνας (25G) κατά την εκτέλεση υπαραχνοειδούς αναισθησίας

Αποστόλογλου Βαρβάρα, Στέλλα Μπαγντασαριάν, Νίκη Κουτρουλή, Σπυρίδων Καρράς, Ιωάννα Δημητροπούλου, Ζωή Στεργιούδα, Γεώργιος Ντόνας

Αναισθησιολογικό τμήμα Γ.Ν.Θ «Γ. Παπανικολάου»

## Παρουσίαση περιστατικού

- 40 ετών, BMI 68kg/m<sup>2</sup>, ASA III
- Τρισφύριο # AP ΠΔΚ
- ΑΙ: Υποθυρεοειδισμός, άσθμα, πρόσφατη λοίμωξη αναπνευστικού
- Φ/α: Λεβοθυροξίνη (T4), βιλαντερόλη κ φλουτικαζόνη (inh revinity)
- Αλλεργίες: ∅
- Χ/Ι: ∅
- Mallampati IV, κακή έκταση ΑΜΣΣ, μικρές αποστάσεις



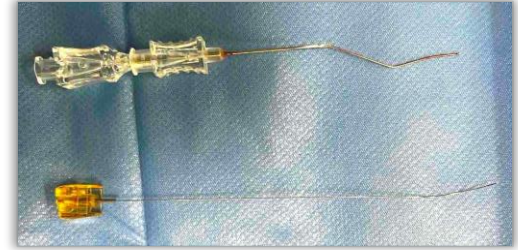
Υ/Α Ο3-Ο4

*1<sup>η</sup> προσπάθεια*

- 25 G 120mm → αποτυχία
- Έλεγχος βελόνας: παραμόρφωση σε σχήμα Z χωρίς θραύση

*2<sup>η</sup> προσπάθεια*

- 25 G 120mm → αποτυχία
- 3<sup>η</sup> προσπάθεια*
- 22G 120mm → επιτυχία (18mg ropivacaine + 10γ fentanyl)



### Παράγοντες κινδύνου:

- Μακριές και μικρής διαμέτρου βελόνες
- Ανακατεύθυνση της βελόνας
- Υπέρμετρη δύναμη
- Υψηλό BMI, ηλικία άνω των 40, χαμηλό ύψος, δύσκολη ανατομία ΣΣ
- Πολλαπλές προσπάθειες
- Αστοχία υλικού

### Αντιμετώπιση:

- Έλεγχος για αφαίρεση μέχρι τελικού άκρου
- Συνέχιση της επέμβασης
- Προγραμματισμός αφαίρεσης της βελόνας κατά τη διάρκεια του χειρουργείου ή αμέσως μόλις τελειώσει
- Αν δεν είναι εφικτή η άμεση αφαίρεση → προγραμματισμός αμέσως μόλις είναι ασφαλές

#### Ενδεικτική βιβλιογραφία

1. Martinello, Caroline; Rubio, Ruby; Hurwitz, Erin; Simon, Michelle; Vadhera, B Rakesh; «Broken spinal needle: case report and review of the literature», J Clin Anesth, 26(4):321-4, Jun 2014
2. Gentili, E Marc; Nicol, Jean-Briac; Enel, Dominique; Marret, Emmanuel; «Recovery of a broken spinal needle», Reg Anesth Pain Med, 31(2):186, Mar- Apr 2006
3. Cruvinel, GC Marcos; Andrade, VC Andre; «Needle fracture during spinal puncture: case report», Rev Bras Anesthesiol, 54(6):794-8, Dec 2004