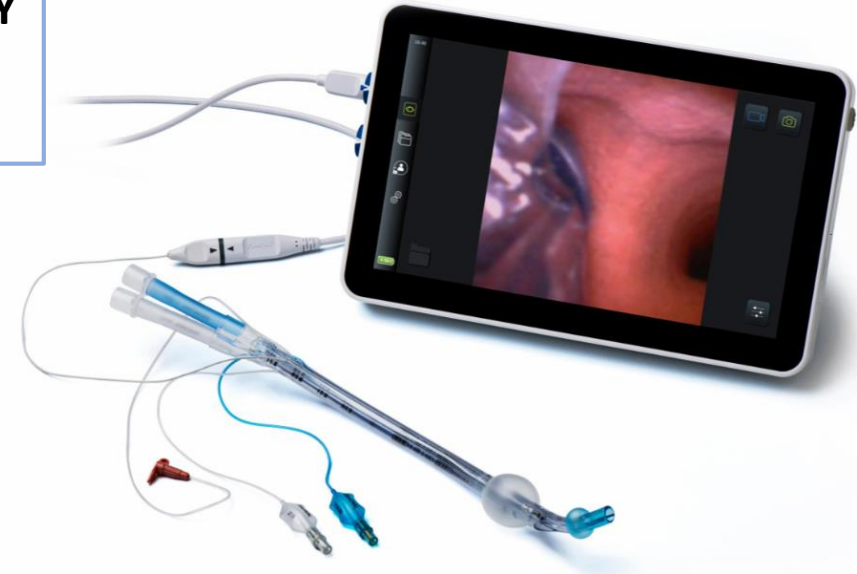


ΡΗΞΗ ΟΙΣΟΦΑΓΟΥ ΚΑΙ ΔΙΑΣΩΛΗΝΩΣΗ ΜΕ ΤΡΑΧΕΙΟΣΩΛΗΝΑ ΔΙΠΛΟΥ ΑΥΛΟΥ ΑΡΙΣΤΕΡΟΣΤΡΟΦΟ ΜΕ ΕΝΣΩΜΑΤΩΜΕΝΗ ΚΑΜΕΡΑ

Στεργιούδα Ζωή, Τζανακοπούλου Βασιλική, Πιστιώλας Γεώργιος, Δρόσος Νικόλαος, Μπαγντασαριάν Στέλλα, Στάχταρη Χρυσούλα PhD, Σαββίδου Αναστασία, Θεοδώρα Αστέρη PhD

Αναισθησιολογικό Τμήμα, ΓΝΘ « Γ.Παπανικολάου», Θεσσαλονίκη



ΣΥΜΠΕΡΑΣΜΑΤΑ

- 64 ετών άρρεν προς επείγουσα χειρουργική αποκατάσταση ρήξης οισοφάγου (σύνδρομο Boerhaave)
- Αιμοδυναμικά ασταθής ασθενής, ASA Vε
- Νέος ειδικός αναισθησιολόγος με εκπαίδευση στη χρήση ΕΤΣ διπλού αυλού μόνο κατά την ειδικότητα και μέσω εκπαιδευτικών σεμιναρίων σε προπλάσματα
- Επιτυχής διασωλήνωση προς OLV κι αντιμετώπιση της διεγχειρητικής μετακίνησης του ΕΤΣ με τη βοήθεια της ενσωματωμένης κάμερας

- Γρήγορη και αποτελεσματική μέθοδος αποκλεισμού ενός πνεύμονα
- Τυχόν διορθώσεις ή αλλαγές θέσης αντιμετωπίζονται με ήπιους χειρισμούς
- **Η ύπαρξη κατάλληλου εξοπλισμού αναβαθμίζει την ασφάλεια στη χορήγηση αναισθησίας αντισταθμίζοντας πιθανή έλλειψη εμπειρίας**